



CEDIG

CENTRO DE ESTUDIOS DIGESTIVOS

PACIENTE: MONICA SANDRA ABADIE
TIPO DE PROCEDIMIENTO: VEDA
MEDICO SOLICITANTE: Dr. Matus
FECHA: 16/08/2022

EDAD: 58

MOTIVO DEL ESTUDIO: ERGE

INFORME

VEDA

Esófago: CM a 37cm de ads. Hiato a 39cm. Mucosa sin lesiones.

Estomago: lago mucoso claro. Mucosa de techo sin lesiones, cuerpo y antro con patrón de mosaico, se toman biopsias.

Píloro céntrico y permeable.

Bulbo y segunda porción con mucosa de aspecto normal

ID

1- Hernia hiatal

2-Gastropatía crónica - ver ap

GONZALO S. MATÚS
Médico Gastroenterólogo
M.N. 134.082 M.P. 4580

Alsina 645 PB – Tel. (0297) 4465314 – 4444610

WhatsApp 297-4368581

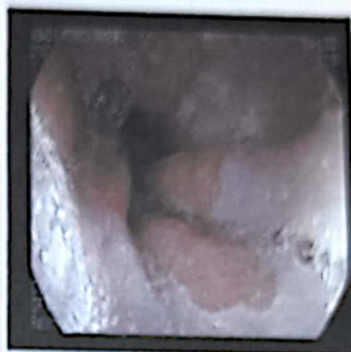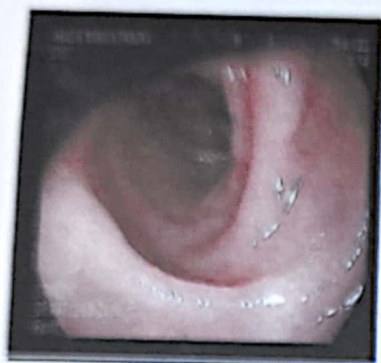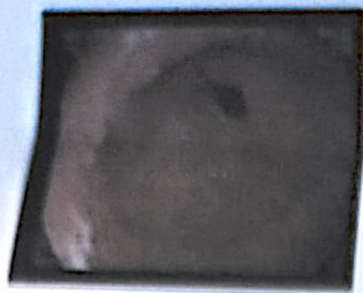
Comodoro Rivadavia (9000) – Chubut

cedigcomodoro@gmail.com



CEDIG

CENTRO DE ESTUDIOS DIGESTIVOS



Alsina 645 PB – Tel. (0297) 4465314 – 4444610
WhatsApp 297-4368581
Comodoro Rivadavia (9000) – Chubut
cedigcomodoro@gmail.com



CEDIG

CENTRO DE ESTUDIOS DIGESTIVOS

PACIENTE: MONICA SANDRA ABADIE
TIPO DE PROCEDIMIENTO: VCC
MEDICO SOLICITANTE: Dr. Matus
FECHA: 16/08/2022

EDAD: 58

MOTIVO DEL ESTUDIO: Alt. Ritmo evacuatorio

INFORME

VCC

Se progresa hasta ciego. A 10cm del margen anal se observa lesión sobreelevada, mamelonada y friable que compromete más del 75% la circunferencia del órgano, se franquea con resalto, se toman múltiples biopsias. Resto de la mucosa examinada sin lesiones. Se observan aislados ostium diverticulares de boca pequeña en todo el colon.

Hemorroides GI

Buena preparación

ID

1- Blastoma de recto - ver ap

2- Divertículos de colon

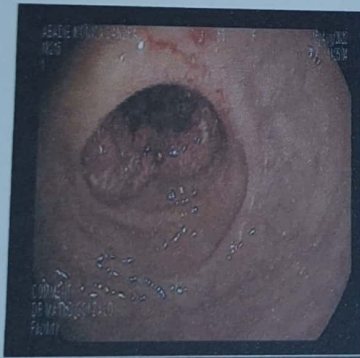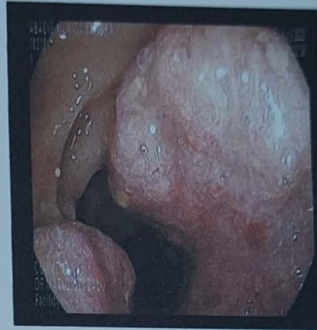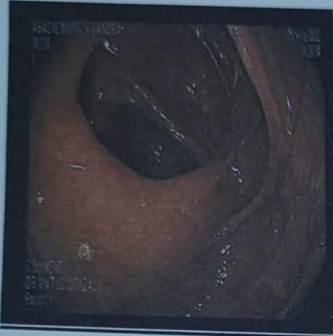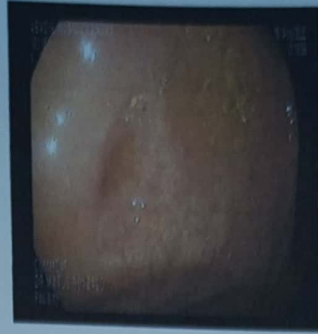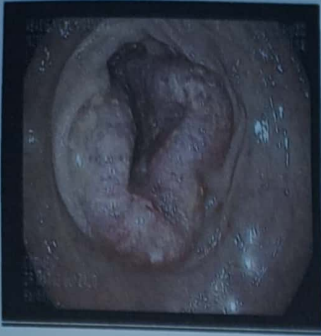GONZALO S. MATUS
Médico Gastroenterólogo
M.N. 134.082 - M.P. 4880

Alsina 645 PB – Tel. (0297) 4465314 – 4444610
WhatsApp 297-4368581
Comodoro Rivadavia (9000) – Chubut
comodoro@gmail.com



CEDIG

CENTRO DE ESTUDIOS DIGESTIVOS



Alsina 645 PB – Tel. (0297) 4465314 – 4444610
WhatsApp 297-4368581
Comodoro Rivadavia (9000) – Chubut
cedigcomodoro@gmail.com